(CC BY 4.0)

Comparação de técnicas cirúrgicas para dentes com atraso na erupção

Comparison of surgical techniques for delayed tooth eruption

Recebido: 08/11/2020 | Revisado: 15/11/2020 | Aceito: 02/12/2020 | Publicado: 08/12/2020

Ricardo Shitsuka
Universidade Federal de Itajubá, Brasil
E-mail: rshitsuka@yahoo.com
Thalya Horsth Maltarollo
Faculdade São Leopoldo Mandic, Brasil
E-mail: thalyamaltarollo@gmail.com
Hatsuo Kubo
Universidade Brasil, Brasil
E-mail: hatsuo.kubo@universidadebrasil.edu.br
Caleb Shitsuka
Universidade Brasil, Brasil
E-mail: cashitsuka@gmail.com
Irineu Gregnanin Pedron
Universidade Brasil, Brasil
E-mail: igpedron@alumni.usp.br

https://eacademica.org

Resumo
A erupção dentária é um processo fisiológico pelo qual um dente se desloca do seu local de desenvolvimento até o plano oclusal. Nos dentes decíduos e permanentes no tempo de erupção adequado é importante para que não haja conseqüências negativas estéticas, funcionais e psicológicas. O objetivo do trabalho é relatar dois casos clínicos de pacientes que apresentaram atraso na erupção dos dentes desta maneira comparando duas técnicas cirúrgicas como tratamento de escolha, por meio da ulectomia e ulotomia (modificada em "T"), a fim de remover tecido fibrótico em excesso e viabilizar a erupção dos mesmos. O diagnóstico de dentes com atrasos na erupção é importante para evitar sequelas estéticas, funcionais, fonéticas e psicológicas. Além disso, a escolha do tratamento adequado é complexa, já que poucos casos são descritos na literatura.
Palavras-chave: Ensino; Odontopediatria; Cirurgia.

Abstract
Tooth eruption is a physiological process by which a tooth travels from its place of development to the occlusal plane. In deciduous and permanent teeth at the appropriate eruption time it is important to avoid negative aesthetic, functional and psychological consequences. The objective of the work is to report two clinical cases of patients who presented delay tooth eruption in this way, comparing two surgical techniques as the treatment of choice, through ulectomy and ulotomy (modified in "T"), in order to remove fibrotic tissue excess and enable their eruption. The diagnosis of teeth with delayed eruption is important to avoid aesthetic, functional, phonetic and psychological sequelae. In addition, the choice of appropriate treatment is complex, since few cases are described in the literature.
Keywords: Teaching; Paediatric dentistry; Surgery.

1. Introdução

A erupção dentária é um processo fisiológico no qual os dentes em desenvolvimento despontam através dos tecidos e chegam à cavidade bucal, até entrar em contato com os dentes do arco oposto mantendo uma série de funções para o ser humano.(Verma., 2017)

A cronologia e a sequência de erupção dos dentes decíduos e permanentes, são marcos importantes durante o desenvolvimento de uma criança. O conhecimento desse cronograma é importantepara o planejamento da saúde bucal e desenvolvimento do indivíduo.(Poureslami., 2015)

São comuns situações nas quais ocorrem atrasos na erupção dos dentes, fato que pode gerar alterações e transtornos no desenvolvimento das dentições como inclinações ou giroversões dos dentes adjacentes ao espaço e extrusão do dente antagonista. (Carreira., 2003)

Quando a erupção dentária não ocorre de maneira espontânea, o cirurgião-dentista pode realizar alguns procedimentos cirúrgicos como a ulectomia e ulotomia, tendo a finalidade de facilitar a chegada do dente na cavidade bucal, e consiste na remoção ou abertura dos tecidos que revestem a coroa dentária de um dente não irrompido que tenha atraso na erupção. (Corrêa., 2017)

O objetivo deste trabalho é relatar 2 casos clínicos em pacientes com atraso na erupção do incisivo central permanente, onde foram realizadas duas técnicas cirúrgicas: ulectomia e ulotomia (modificada em "T") para promover a erupção do elemento dentário, descrevendo a técnica cirúrgica e o pós operatório dessas opções de tratamento.

2. Metodologia

O presente estudo apresenta dois relatos de caso descritivo e exploratório, com abordagem qualitativa, onde segundo Pereira et al.,(2018) é aquela onde se faz importante a interpretação dos pesquisadores com suas opiniões a partir da prática clínica e do conhecimento científico, sobre o tema alvo de estudo, ou seja, sobre o que é referente às possibilidades terapêuticas, diagnósticas e aos aspectos clínicos do manejo de duas técnicas cirúrgicas para o tratamento de dentes com atraso na erupção.

A pesquisa seguiu os preceitos éticos de acordo com a Declaração de Helsinque. Os pacientes e responsáveis legais receberam orientações sobre a pesquisa e assinaram o termo de consentimento livre e esclarecido.

3. Relato de Caso 1

Paciente do gênero feminino, 08 anos e 3 meses, procurou atendimento odontológico na Clínica de Ortodontia da Universidade Brasil, queixando-se de mau posicionamento dos dentes e ausência do dente 21. Durante a anamnese, constatou-se a ausência de alterações sistêmicas e não houve relato de fatores que pudesse resultar em tal retardo, como por exemplo, a ocorrência de trauma local ou perda precoce do dente decíduo. Foi ainda relatado pela mãe da paciente que ela apresentava dificuldades de relacionamento com outras crianças da mesma idade pela falta do dente na boca. Durante o exame clínico, verificou-se que o dente estava coberto por uma lâmina de tecido gengival com coloração mais roxa na área correspondente ao bordo incisal do dente 21 e, que ao toque, evidenciava a coroa do dente não erupcionado. Após realização do exame radiográfico panorâmico (Figura 1), foi verificada a presença do elemento dental retido apenas por tecido gengival e a não completa formação radicular, correspondendo ao estágio 8 da classificação de Nolla (Nolla., 1960), não apresentando força eruptiva suficiente para irromper o tecido gengival. Dessa forma, a opção de tratamento sugerida foi a ulectomia, seguida proservação da erupção do elemento dentário.

Figura 1 – Radiografia panorâmica.

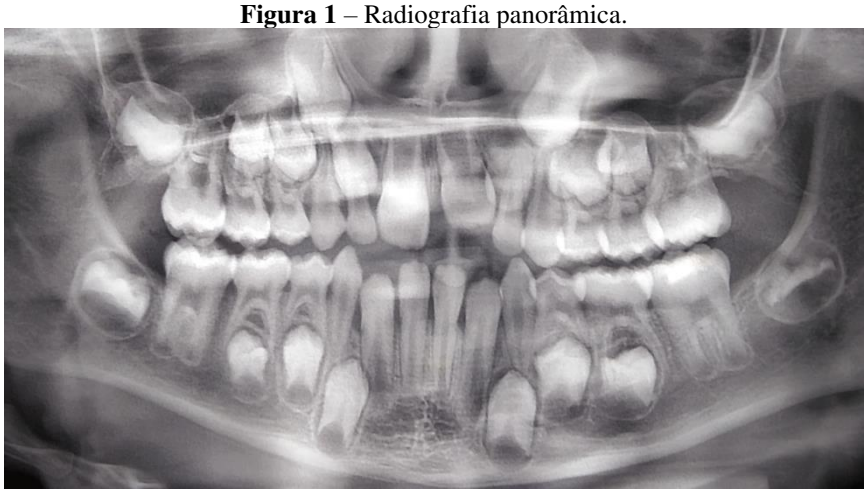

Fonte: Autores.

Durante todos os procedimentos em que o paciente esteve sob os cuidados do profissional, foram feitos técnicas de manejo comportamental e orientações aos pais da criança para houvesse a colaboração, tornando o atendimento mais tranquilo e seguro (Santos et al., 2020; Shitsuka, Friggi, Volpini, 2020)

Após a anti-sepsia da cavidade bucal com clorhexidina 0,12% fez-se o uso de anestesia tópica com gel de Benzocaínano local da puntura aplicado com algodão na mucosa por 2 minutos, seguida da aplicação da anestesia terminal infiltrativa usando tubete de anestésico de Lidocaína 2% com Fenilefrina 1:2.500 e na sequência a anestesia interpapilar referente ao elemento dentário 21. Após a anestesia, utilizou-se um explorar de ponta ativa para marcar a área em que seria feito a incisão com o bisturi podendo ser observado na Figura 2, e com o auxílio de um bisturi nº12, realizou-se uma incisão elíptica ao redor da mucosa gengival a ser removida (Figura 3) e após a remoção do tecido e exposição do bordo incisal utilizou-se o explorar de ponta ativa para romper as fibras do tecido adjacente à borda incisal, impedindo a recidiva do tecido gengival. (Figuras 4).

(CC BY 4.0)

Figura 2- Marcação da área de incisão com explorador.

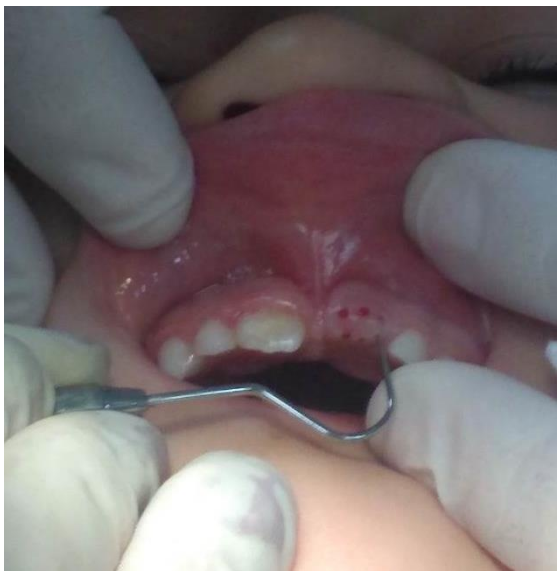

Fonte: Autores.

Figura 3 - Incisão elíptica ao redor da mucosa gengival.



Fonte: Autores.

Figura 4- Rompimento das fibras do tecido adjacente à borda incisal com explorador.



Fonte: Autores.

A região foi cuidadosamente irrigada com soro fisiológico seguida de hemostasia por tamponamento com gaze estéril. Após uma semana, foi observado o início da erupção do elemento dentário (Figura 5).

Figura 5 – Pós-cirúrgico após uma semana.



Fonte: Autores.

4. Relato de Caso 2

Paciente do gênero masculino, 08 anos e 9 meses, procurou atendimento odontológico na Clínica de Ortodontia da Universidade Brasil, queixando-se de mau posicionamento dos dentes e ausência de alguns dentes anteriores. Durante a anamnese, constatou-se a ausência de alterações sistêmicas e não houve relato de fatores que pudesse resultar em tal retardo. Durante o exame clínico intra-oral, foi verificado retardo na erupção dos dentes 12, 21 e 22. Após realização de radiografia (Figura 6), foi verificada a presença do elemento dental 21 retido apenas por tecido gengival no estágio 8 da classificação de Nolla e os elementos 12 e 22 no estágio 7 da classificação de Nolla, não apresentando força eruptiva suficiente para irromper o tecido gengival. Dessa forma, a opção de tratamento sugerida foi ulotomia ((modificada em "T"), seguida proservação da erupção do elemento dentário.

Figura 6 - Radiografia panorâmica.

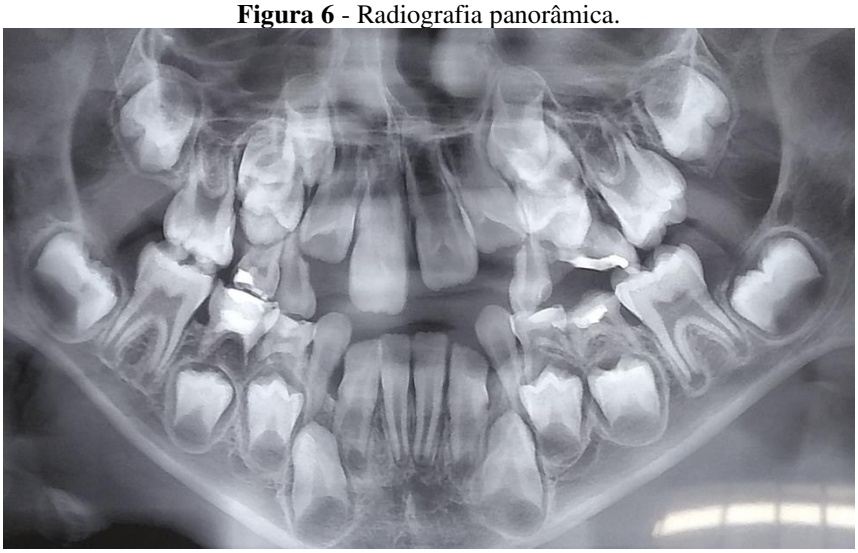

Fonte: Autores.

Foi realizado a anti-sepsia da cavidade bucal com clorhexidina 0,12% fez-se o uso de anestesia tópica com gel de Benzocaínano local da puntura aplicado com algodão na mucosa por 2 minutos, seguida da aplicação da anestesia terminal infiltrativa usando o tubete de anestésico de Lidocaína 2% com Fenilefrina 1:2.500 e na sequência a anestesia interpapilar referente ao elemento dentário 21. Após a anestesia, utilizou-se um explorar de ponta ativa para marcar a área em forma de "T" em que seria feito a incisão com o bisturi (Figura 7) e com o auxílio de um bisturi nº15, realizou-se uma incisão horizontal percorrendo a borda incisal e outra incisão vertical até o terço médio da coroa (Figura 8) e na sequencia utilizou-se um descolar de Molt n°9 para romper as fibras do tecido adjacente a borda incisal, impedindo a recidiva do tecido gengival. (Figuras 9).

Figura 7 - Explorar de ponta ativa para marcar a área em forma de “T”



Fonte: Autores.

Figura 8 - Incisão horizontal percorrendo a borda incisal e outra incisão vertical até o terço médio da coroa



Fonte: Autores.

Figura 9 - Descolar de Molt n°9 para romper as fibras do tecido adjacente à borda incisal.



Fonte: Autores.

A região foi cuidadosamente irrigada com soro fisiológico seguida de hemostasia por tamponamento com gaze estéril. Após uma semana, foi observado o início da erupção do elemento dentário (Figura 10).

Figura 10 - Pós-cirúrgico após uma semana.



Fonte: Autores.

5. Discussão

O termo "erupção" é derivado da palavra latina "eruptione", que significa saída com momentum. (Neto., 2014) É um processo contínuo que termina apenas com a perda do dente. A erupção dos dentes decíduos, sua esfoliação seguida pela erupção da dentição permanente é um evento ordenado, seqüencial e específico para a idade e é considerado um marco importante durante o desenvolvimento da criança.(Verma., 2017) A evolução da raça humana tem visto muitas mudanças nos hábitos de vida, hábitos alimentares e hábitos de higiene bucal ao longo de milhares de anos, o que pode ter influenciado também a erupção dos dentes.(Lakshamappa 2011)

Vários fatores, sistêmicos e locais, podem, com o tempo, interferir na sequência de erupção dos dentes permanentes, dentre os fatores sistêmicos são apontados o. hipopituitarismo, o hipotireoidismo e a disostosecleidocraneana; e como fatores locais destacam-se a retenção prolongada do elemento dentário, a perda precoce ou o trauma nos dentes decíduos, o odontoma, os dentes supranumerários, cistos e a fibrose da mucosa gengiva (Arnaud., 2014)

A erupção sequencial e oportuna dos dentes é fundamental para o desenvolvimento geral da criança. Variações podem ocorrer devido a vários motivos, mas os atrasos devem ser investigados.(Verma., 2017)

Para evitar tais transtornos, deve-se indicar a ulotomia, procedimento cirúrgico, que consiste na exérese do tecido gengival que reveste a face incisal ou oclusal da coroa dentária de um dente decíduo ou permanente não irrompido, de forma a lhe permitir um caminho livre para ocupar a sua posição normal no arco dentário (Carreira., 2003)

No entanto, para uma correta indicação da técnica é preciso associar os exames clínico e radiográfico da região. Através do exame clínico, comumente nota-se uma área com aumento de volume e coloração mais pálida, além de marcas contornadas, denotando a presença do dente não irrompido. Radiograficamente, pode-se observar a rizogênese do dente atingindo 2/3 do seu estágio. (Silva., 2008)

Segundo Martinez et al.8, a verificação radiográfica do estágio de rizogênese é importante, devendo corresponder ao estágio 8 de Nolla (2/3 da raiz formada) para a indicação desta técnica, ao passo que Issao e Guedes–Pinto relataram que a partir do 7º estágio de Nolla (1/3 de raiz formada) o dente já apresenta força eruptiva, sendo portanto a ulectomia indicada.

A comparação entre as duas técnicas empregadas foram similares e mostraram ser eficientes na qual após uma semana em ambos os casos o dente conseguiu irromper na cavidade bucal.

Após procedimentos cirúrgicos como ulectomia e ulotomia, o dente continua em seu processo de erupção na cavidade bucal, onda há a migração da gengiva no sentido apical expondo a coroa, processo chamado de erupção passiva. Essa migração apical tende a se estabilizar quando o dente entra em oclusão também o epitélio juncional se estabiliza sobre o cemente e a base do sulco gengival se encontra na junção esmalte cemento. (Carranza., 2016)

A retenção de um elemento dentário pode ocasionar transtornos na dentadura mista e na dentição permanente, induzindo a uma má oclusão, devido a movimentos indesejáveis dos dentes adjacentes e antagônicos ao espaço do dente não irrompido. Dessa forma, após o processo eruptivo retardado, o dente pode irromper ectopicamente por falta de espaço o que ocasiona uma alteração no arco dentário levando a uma má oclusão. O desvio da normalidade das unidades dentárias pode variar em um leve grau de rotação ou deslocamento de um dente, até uma complexa má posição de alguns ou todos os dentes. (Strang., 1950)

Para uma oclusão fisiologicamente normal é importante que a cronologia da erupção seja respeitada em todas as suas fases e estágios. Uma alteração neste ciclo vital pode gerar problemas de maloclusão, tornando cada vez mais complexo e demorado o tratamento a ser realizado (Andrade et al., 2020). Assim, quando existe a ausência ou o atraso na erupção de um elemento dentário, deve-se procurar criteriosamente a causa, a fim de planejar corretamente a época e o tipo de tratamento a ser

adotado. O diagnóstico diferencial é importante, pois pode haver sinais semelhantes entre a agenesia dentária e o retardo na erupção, por exemplo. Dessa forma, o exame clínico associado a radiografias periapicais, oclusais e panorâmica pode auxiliar na descoberta de possíveis agentes etiológicos relacionados à ausência de erupção de um dente, como odontomas e dentes supranumerários.

6. Conclusões

É importante que o Cirurgião Dentista conheça a cronologia de erupção dos dentes, bem como suas alterações para que a decisão de tratamento evite conseqüências estéticas, funcionais, fonéticas e psicológicas. Além disso, o diagnóstico precoce e o domínio da técnica cirúrgica é fundamental para o sucesso do tratamento. Ambas as técnicas, ulectomia e ulotomia (modificada em "T"), se mostraram eficientes para dentes com atraso na erupção.

Referências

Andrade, MA, Moura, ABR, Medeiros, FLS, Matos, NO, Goes, VN, Gomes, LL, Lima, FO, Cavalcanti, RBMS, Araújo Neto, APP, Alves, MRF, Alves, MASG, Penha, ES, Guênes, GMT &Oliveira Filho, AA.. Relationship between oclusions and parafunctional habits in early childhood. Research, Society and Development. 2020, 9(7):1-12.e484974260

Arnaud, RR, Santos, MGC, Valença, AMG, Forte, KFDS, Lima, JRS, Beltrão, RTS. Ulotomia: coadjuvante do tratamento da má oclusão RFO 2014; 19(2)

Carranza Jr, Newman MG, Takei HH. Periodontia Clínica. Guanabara Koogan, Rio de Janeiro. 12..ed. 2016.

Carreira MA, Pacenko MR, Matsumoto MA, Dekon AFC. Cisto de erupção e resolução cirúrgica por ulotomia: caso clínico. J Appl Oral Sci 2003; 11(3):234.

Corrêa MSNP. Odontopediatria na primeira infância uma visão multidisciplinar. Quintessence editora. São Paulo. 2017. 4.ed. Cap 34: 563-584.

Lakshmappa A, Guledgud MV, Patil K. Eruption times and patterns of permanent teeth in school children of India. IJDR. 2011 Apr;22(6):755–763

Neto PG, Falcao MC. Eruption chronology of the first deciduous teeth in children born prematurely with birth weight less than 1500g. Rev Paul Pediatr. 2014 Mar;32(1):17–23.

Nolla CM. The development of the permanent teeth. J Dent Child. 1960; 27(2):254-66.

Pereira, A.S.,Shitsuka,D.M., Pereira,F.J., Shitsuka,R.. Metodologia da pesquisa científica. [e-book]. Santa Maria. Ed. UAB/NTE/UFSM. 2018. Disponível em <https://repositorio.ufsm.br/bitstream/handle/1/15824/Lic_Computacao_Metodologia-Pesquisa-Cientifica.pdf?sequence=1>. Acesso em: 23 deAbrilde2020

Poureslami H, AslAminabadi N, SighariDeljavan A, Erfanparast L, Sohrabi A, Jamali Z, GhertasiOskouei S, Hazem K, Shirazi S.Does Timing of Eruption in First Primary Tooth Correlate with that of First Permanent Tooth? A 9-years Cohort Study.J Dent Res Dent Clin Dent Prospects. 2015 Spring;9(2):79-85.

Santos, LGP, et al., Manejo do comportamento infantil e saúde bucal na sala de espera: um relato de experiência Research, Society and Development. 2020, 9(7):1-12. e888975069 DOI: http://dx.doi.org/10.33448/rsd-v9i7.5069

Silva FWGP, Queiroz AM, Stuani AS, NelsonFilho P, Díaz-Serrano, KV. Ojalquirúrgico (ulectomia) ¿cuando y como realizarlo?: Reporte de 3 casos clínicos. Acta Odontol Venez. 2008; 46(3): 326-8.

Shitsuka C, Friggi, MNP, Volpini RMC, Influência dos pais sobre o comportamento infantil no atendimento odontológico. Research, Society and Development. 2020, 8(7):e43871154 DOI: http://dx.doi.org/10.33448/rsd-v8i7.1154

Strang RHA. A textbook of Orthodontics. Philadelphia: Lea &Febiger; 1950.

Verma N, Bansal A, Tyagi P, Jain A, Tiwari U, Gupta R.Eruption Chronology in Children: A Cross-sectional Study.Int J Clin Pediatr Dent. 2017 Jul-Sep;10(3):278-282.